



ESC

European Society
of Cardiology

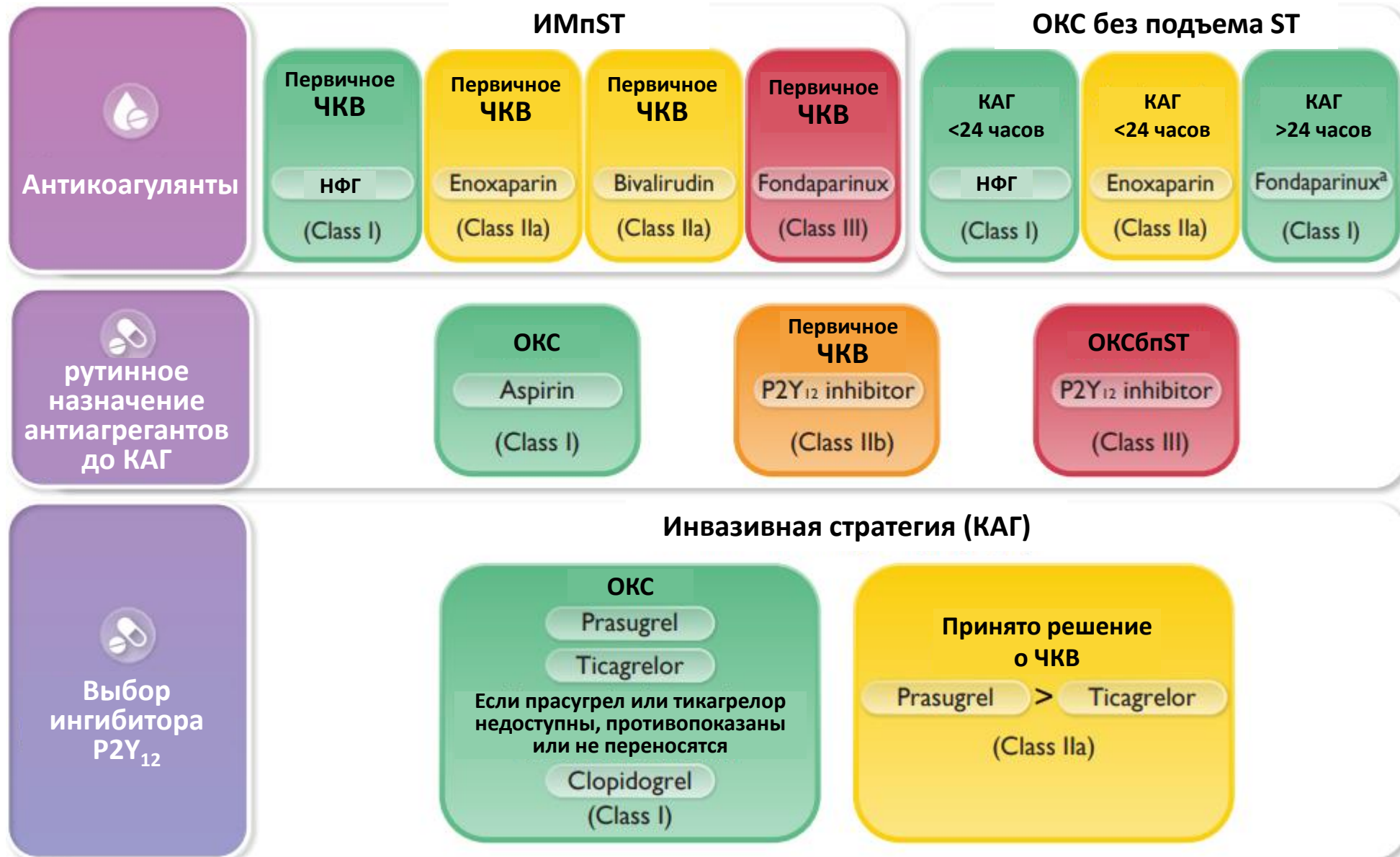
European Heart Journal (2023) **00**, 1–107

<https://doi.org/10.1093/eurheartj/ehad191>

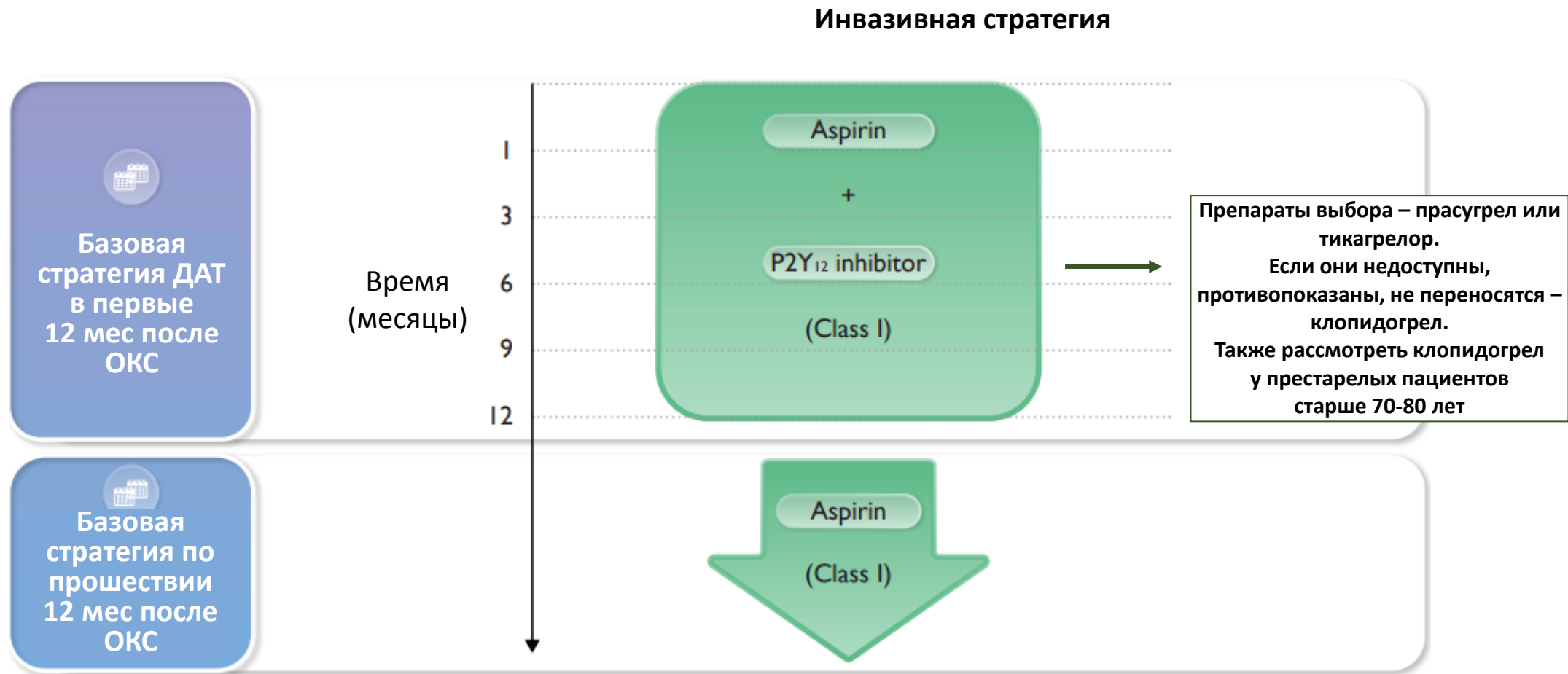
ESC GUIDELINES

2023 ESC Guidelines for the management of acute coronary syndromes

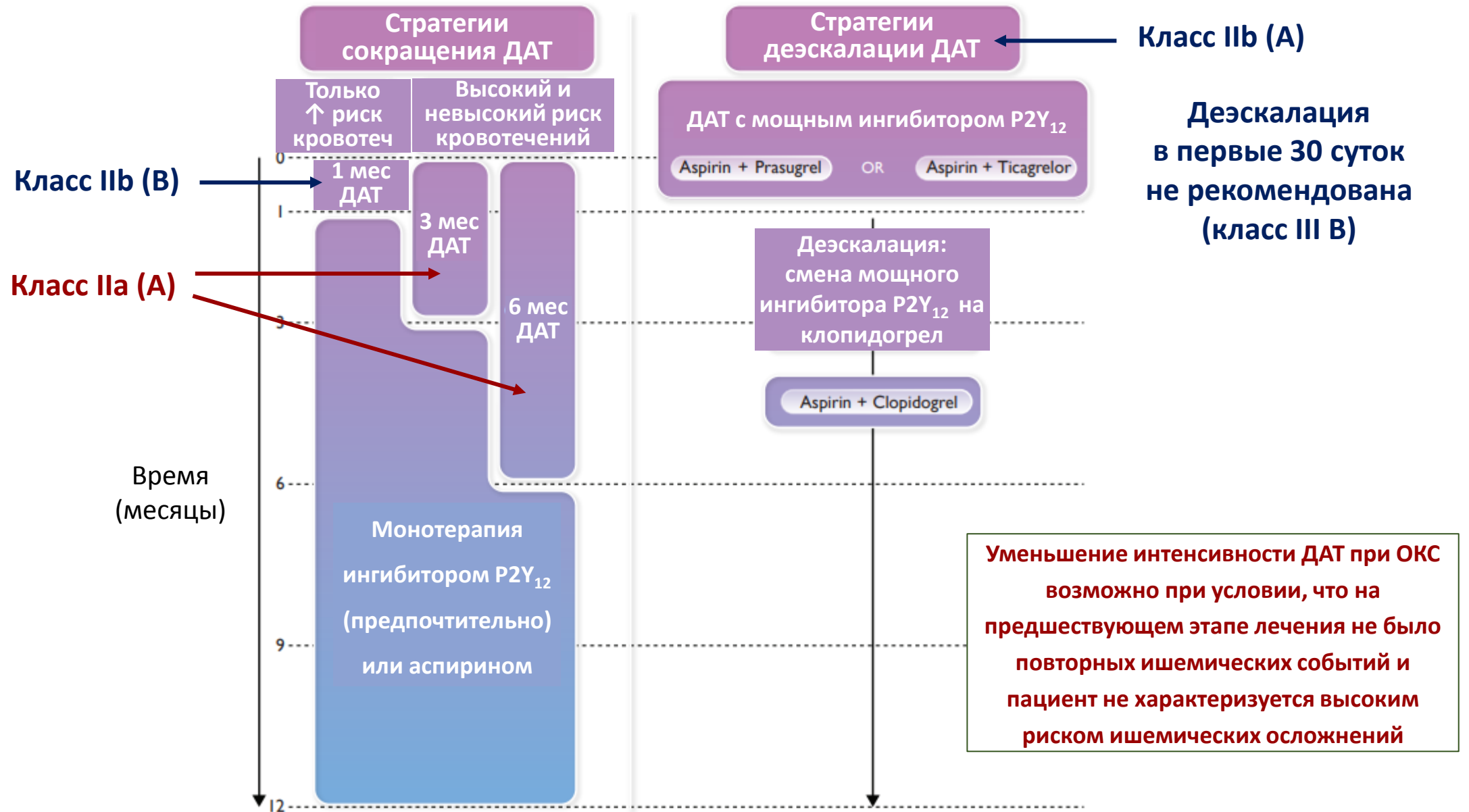
Базовая схема антитромботической терапии ОКС



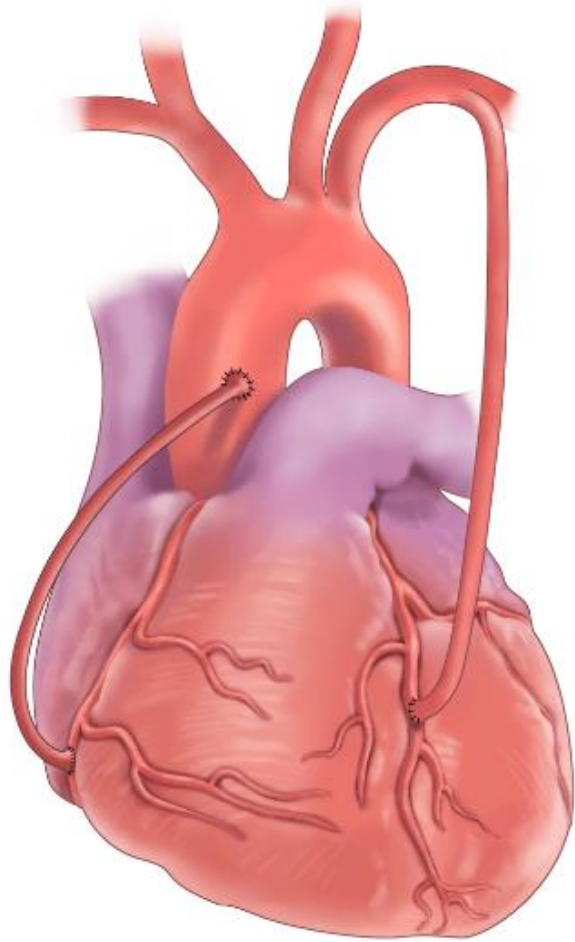
Базовая схема антитромботической терапии ОКС



Альтернативные стратегии для снижения риска кровотечений

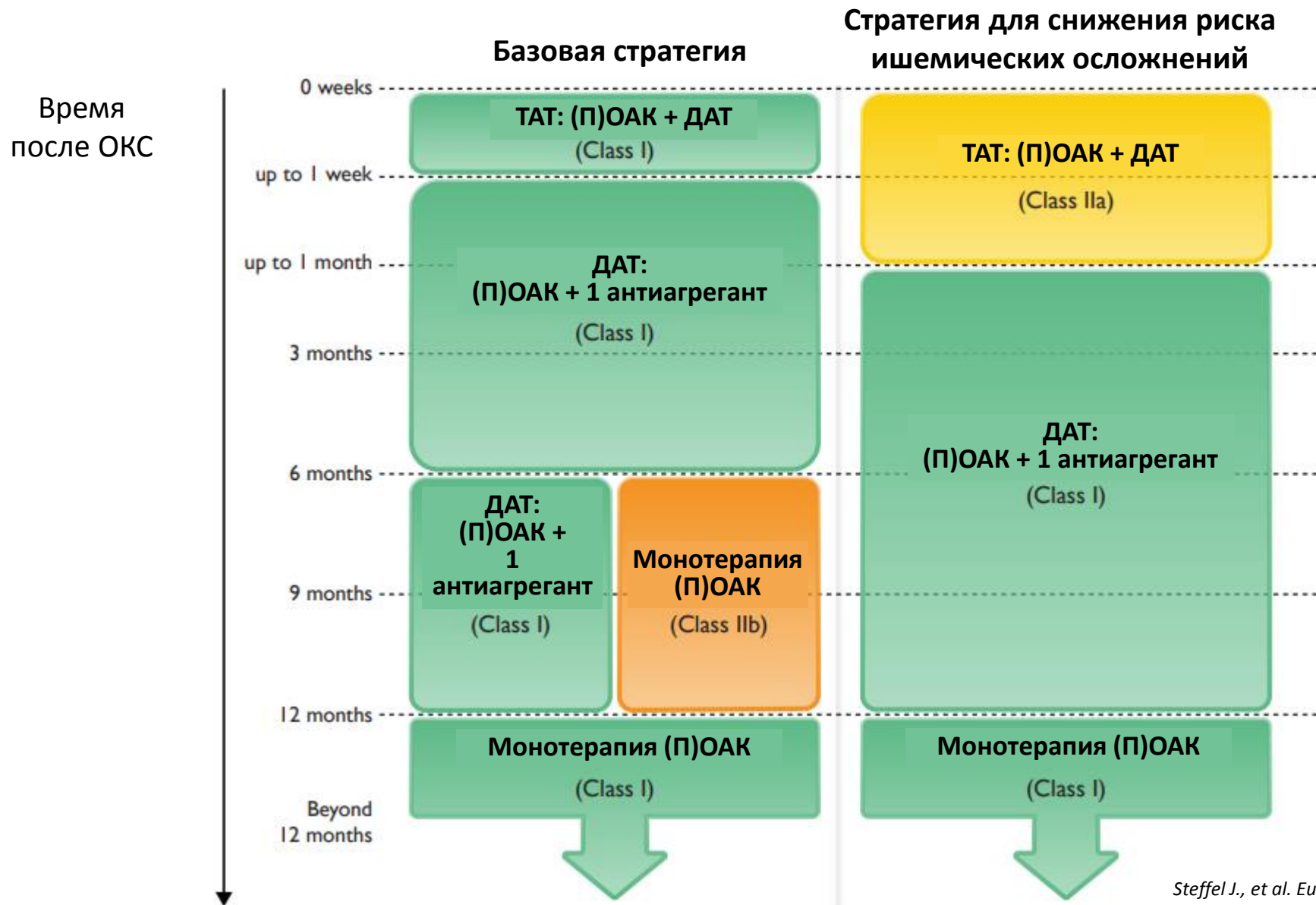


Коронарное шунтирование у пациентов с ОКС



Если в связи с КШ прерывалась ДАТ, ее необходимо возобновить в послеоперационном периоде как можно быстрее и продолжать до 12 месяцев (класс рекомендации I C)

ОКС и потребность в длительной терапии пероральными антикоагулянтами



При ЧКВ дополнительный болюс НФГ, если:

- Пациент получает ПОАК
- Пациент получает АВК и МНО <2,5

При показаниях к продленной антикоагулянтной терапии в связи с ОКС (ИМпСТ и тромболитический, отсутствие реперфузии, ОКСбпСТ и консервативная тактика) – переход на пероральные антикоагулянты по завершении курса парентеральных АКГ

Антитромботическая терапия через 12 месяцев после ОКС (альтернативные стратегии)

- Для длительной терапии в качестве альтернативы аспирину может быть рассмотрена монотерапия ингибитором P2Y₁₂ (класс рекомендации IIb A)

Антитромботическая терапия через 12 месяцев после ОКС (альтернативные стратегии)

- Добавление к аспирину второго антитромботического препарата при условии отсутствия высокого риска кровотечений
 - должно быть рассмотрено у пациентов с высоким риском ишемических осложнений (IIa A)
 - может быть рассмотрено у пациентов с умеренным риском ишемических осложнений (IIb A)